カエルの神経筋標本の作成方法

2013.10.1 目白大学 保健医療学部 理学療法学科 照井直人

無断引用転載を禁ずる。

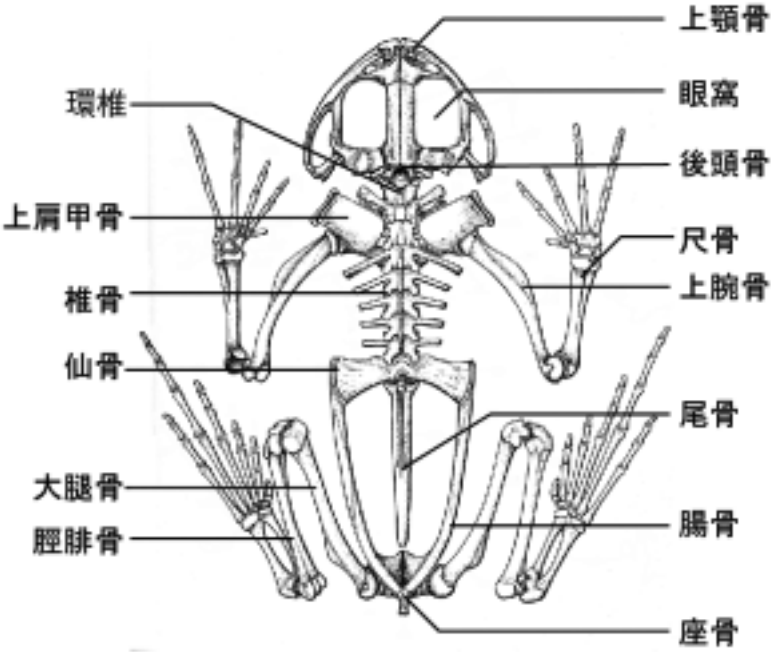

図1. カエルの主な骨の名称（日本動物解剖図説[1)]から改変引用）。

図2. 手術器具、左から骨切剪刀（せんとう）、外科用剪刀、眼科用剪刀、探査針、ピンセット、眼科用ピンセット。

眼科用剪刀で骨、皮膚等の硬い物を切っては行けない。外科用剪刀で骨を切ってはいけない。眼科用ピンセットはもっぱら神経を縛った糸（後述）を持つのに使う。先端が“命”なので落としたりして曲げないこと。

1） 中枢神経の破壊

ウシガエルの胸部を背面から左手の親指と人差し指、中指でつかむ。後頭骨と肩甲骨の隙間から背側頚部の環椎付近に骨切剪刀で切込みを入れて、環椎を切断する。切断時に足が突っ張るからしっかり保持する。

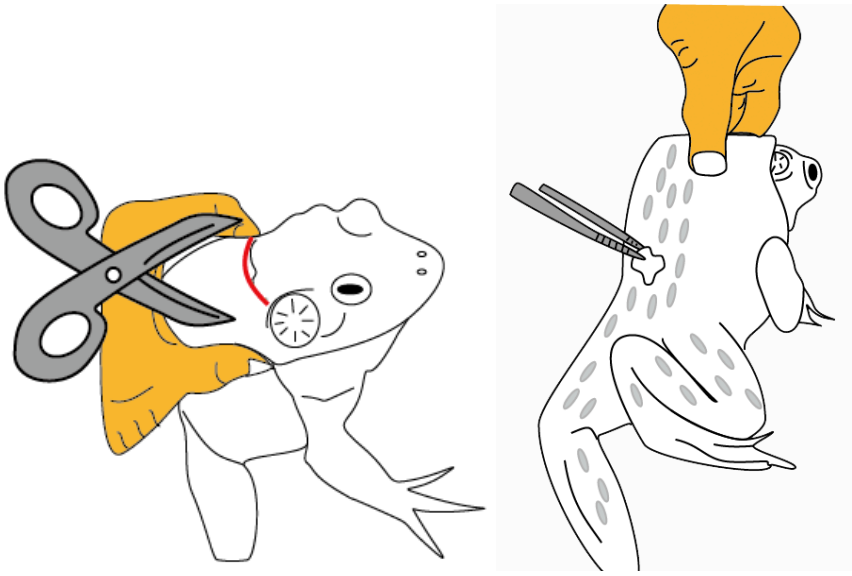

図3．断頭（左）と払いのけ反射。

ちぎったキムワイプを食酢に浸す。脊髄を切断したカエル（脊髄カエル）の背中に食酢に浸したキムワイプをつける。同側の後肢を持ち上げ、刺激部位を払いのけるような運動が生ずる。払いのけ反射という。イヌが後肢で後頭部をかく動作（スクラッチ反射）と類似している。脊髄を破壊する前にこの反射が生じることを確認する。

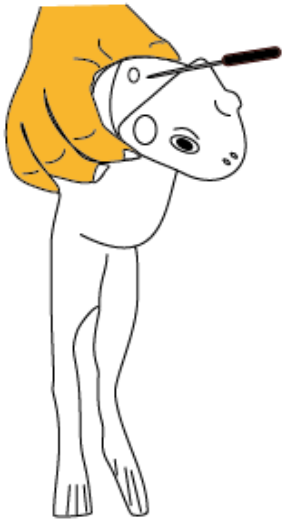

探査針を脊髄に差し込み脊髄を壊す。刺し込んだときに四肢が突っ張る。

脊髄を破壊したあと上記の払いのけ反射が生じないことを確認する。つまりこの反射は脊髄反射であることを確認する。イヌのスクラッチ反射も脊髄反射である。

図4．脊髄破壊。

2）　腹部の坐骨神経の露出

左手親指を切断した椎骨の腹側に突っ込み、人差し指を背側に付けてカエルをぶら下げるように保持する。血液や粘液でぬるぬるしてつかみにくいのでキムワイプをはさんでつかむようにするといい。

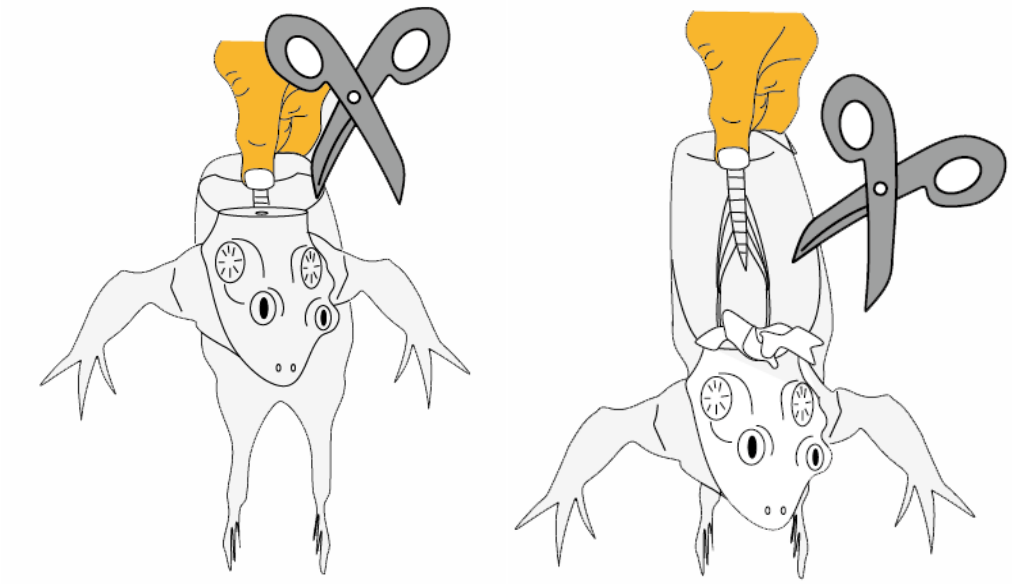

図4．頭部、上肢、腹部の除去。

左右の脇を胸部から切り開くと頭部と前肢が垂れ下がって行く。さらに心臓、肺、内蔵がぶら下がるので、肋膜や後腹膜を切ると、頭部、前肢、内蔵がかたまりになって垂れ下がる。横隔膜はカエルにはない。下腹部まで切り、頭部、上肢、内蔵を腹部皮膚ごと切り落とす。

脊髄反射

椎骨を指ではさんで持ち上げた状態で、一側の後肢の先端を食酢に浸す。屈曲反射が見られる。後肢が屈曲したままで、反対側の後肢の先端を食酢に浸す。反対側の後肢に屈曲反射が生ずるが、同時に先ほど屈曲していた後肢が伸展する（交差性伸展反射）。

食酢を浸したカット綿等を背中の皮膚に付ける。後肢があたかも背中にある異物を取り除くような動きを示す（払いのけ反射）

脊髄に探査針を差し込み、脊髄を壊したのち、同じ刺激を与え、反射が消失したことを確認する。

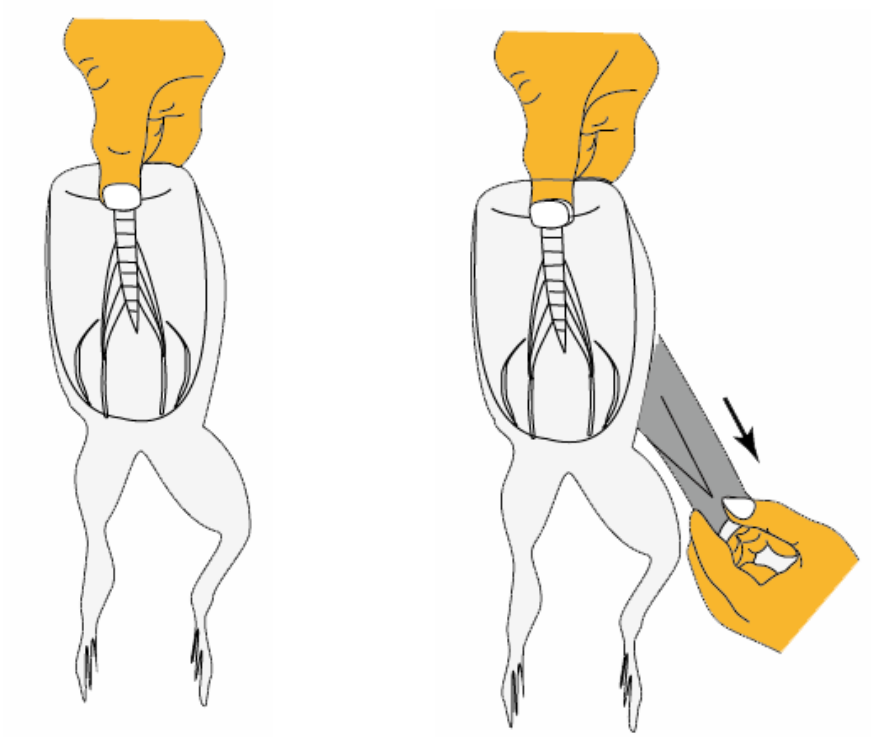

図5．皮膚の除去。

椎骨をキムワイプとともにしっかり指ではさみ、背面の皮膚をはがす。背中部分は容易にはがれる。そのまましっかり保持して皮膚を一気に足先まで引っ張ると皮膚は完全に取り除くことができる。骨盤付近で皮膚がはがれにくいときは、外科用剪刀を使っていいが、皮膚を大きくはさみで切ると足先まで一気に皮膚を取り除くのが難しくなる。

一人がカエルを保持したまま、他の班員が解剖皿に置いた切り取った頭部や内蔵、皮膚等を廃棄し、解剖皿を水洗いして綺麗にする。カエルの皮膚からの分泌物は神経活動をブロックするので、特に皮膚は露出した神経に触れないようにする。また皮膚をつかんだ指も神経にさわらないようにする。解剖皿が洗浄されてきたら、標本を解剖皿に置き、手を洗うのがいい。
カエルを解剖皿の上に仰向けに置く。

ここで手指及び手術器具をよく洗う。

3） 腹部での坐骨神経の分離

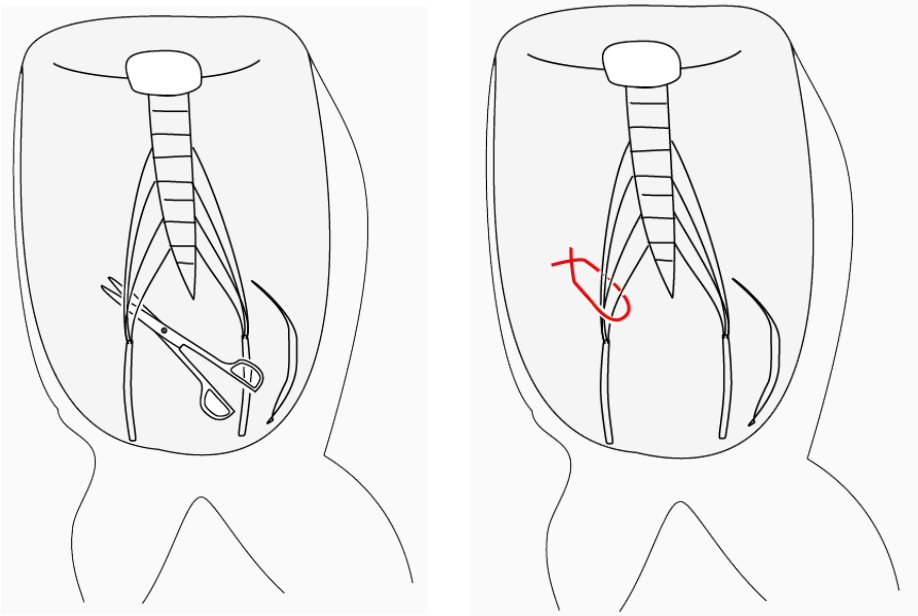

図7. 腹部坐骨神経の遊離。

標本を仰向けにする。坐骨神経周囲の血管や結合組織を坐骨神経から切り離す。坐骨神経と後腹壁の間の結合組織を切る。この時、決してピンセットで直接神経をつまんではいけない。座骨神経の下に閉じた眼科ハサミを突っ込み刃先を開く。できた穴にピンセットで糸を通し、できるだけ脊椎側でしっかり縛る。糸の端は、ピンセットでつまめる程度を残して短く切る。以後は神経を直接ピンセットでつまむことなく、この糸をつまんで作業する。縛った部分より脊椎側で神経を切る。糸で神経を縛る前に神経を切断してはいけない。神経をあとから糸で縛るのが難しくなる。坐骨神経を軽く持ち上げて、神経と後腹壁の間の結合組織を切っていく。神経をひっぱりすぎないように注意する。

4） 後肢の左右分離

標本を仰向けに置き、座骨を骨切剪刀で切断する。正中部が盛り上がっていて、さらに硬いので難しいかもしれないが、きちんと正中で切断する。座骨のすぐ左右に股関節があるが誤って股関節を切断しないようにする。この部分に左右の座骨神経が集まってくるので切断が左右にずれないようにする。一度では切断できないので数回に分けて切断する。補助者が左右の下肢を横に開いてあげると切断しやすい。腸骨、尾骨も切断する。くれぐれも腹側の遊離した座骨

神経を切断しないように十分注意する。切断できたら使わない方の足はリンゲル液を満たしたシャーレに入れておく。

図8. 座骨切断。

5） 大腿部での坐骨神経の分離

図9. 大腿部での坐骨神経の走行確認

時々、神経にリンゲル液をかけ神経を乾燥させないこと。大腿部の背面を上にし、大腿二頭筋と前大腿直筋の間を指で広げる。坐骨神経が見える。神経と平行に走る血管が黒く見える。筋と筋の間の薄い膜をはさみで切り、筋を分けておく。さきほど分離した腹腔内の坐骨神経とのつながりを坐骨部分で探す。

坐骨周辺の坐骨神経の周囲の筋や結合組織を切り取り大腿骨部分まで神経を露出し神経を膝関節近傍まで遊離する。

神経と並走する黒い血管を無理して取り除かなくてよい。綺麗に取り除くときに神経を傷めてしまう。

6） 神経だけの標本の場合

膝関節部分で坐骨神経は大きく2つに分かれる。この分岐付近まで、周囲の筋や結合組織を切り取り、神経を分離し、糸で縛る。糸の端はピンセットでつまむことができるくらいの長さに短く切断する。長いままだと後の操作の邪魔になる。縛った所より末梢側の神経を切断する。

遊離した坐骨神経はリンゲル液を満たしたシャーレに入れておく。

7） 神経筋標本の場合

膝関節部分の坐骨神経は分岐して細くなり、傷つけ易いので膝関節部分はいじらずそのままにする。大腿骨は装置に固定するために使うので、大腿骨は股関節部分で切断し、大腿骨の周囲の筋を取り除く。膝関節部分の筋はあまり丁寧に取り除かない。綺麗に取り除いているときに坐骨神経を傷めるからである。

アキレス腱より少し上部で、腓腹筋と下腿骨の間に眼科はさみ差し込む。差し込んだ刃を広げ隙間を作成したら太い方の木綿糸を通しアキレス腱をしっかり縛る。

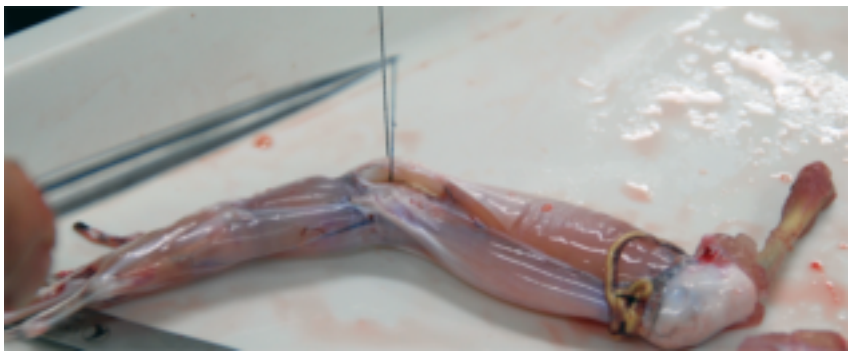

図10．アキレス腱の結紮。

縛った糸の端はトランスデューサに縛るので長いまましておく。アキレス腱を縛った糸を持ち、足底側の腱を切断し、腓腹筋周囲の組織を切り、腓腹筋を分離する。腓腹筋と下の筋肉との間の薄い膜を近位側（膝関節側）へ向けて切っていく。腓腹筋を膝関節まで切り離していく。

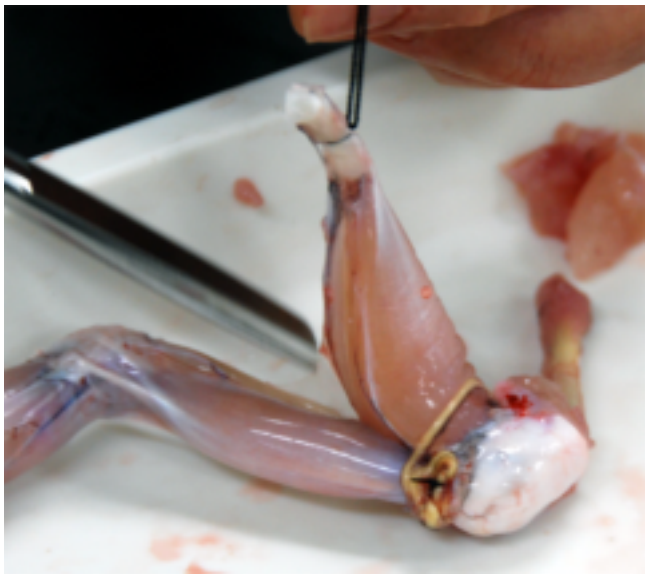

図11. 腓腹筋の遊離。

膝関節まで筋を分離したら、脛腓骨を膝関節部近くで切断する。作成した神経筋標本はリンゲル液を満たしたシャーレに保存し、乾燥しないようにする。

文献

1）日本解剖図説、池田嘉平、稲葉明彦監修、広島大学生物学会編、森北出版、p24、 1971.